FACULTÉ DE MÉDECINE DE PARIS

Année 1918 — N°

THÈSE

POUR

LE DOCTORAT EN MÉDECINE

PRÉSENTÉE PAR

ROUGIER (Jean, Pierre)

Né à Cahors le 2 juillet 1885,
Interne des Hôpitaux de Paris.

TECHNIQUE

DE LA

RÉSECTION DU GENOU

POUR

TUMEURS BLANCHES

Président : M. A. BROCA, professeur.

Le candidat répondra aux questions qui lui seront faites sur les diverses parties de l'enseignement médical.

PARIS
IMPRIMERIE DE LA COUR D'APPEL
L. MARETHEUX, Directeur
1, RUE CASSETTE, 1

1918

FACULTÉ DE MÉDECINE DE PARIS

109

Année 1918 — N°

THÈSE

POUR

LE DOCTORAT EN MÉDECINE

PRÉSENTÉE PAR

ROUGIER (Jean, Pierre)

Né à Cahors le 2 juillet 1885,
Interne des Hôpitaux de Paris.

TECHNIQUE

DE LA

RÉSECTION DU GENOU

POUR

TUMEURS BLANCHES

R. UNIV. BIBLIOTHEEK LEIDEN

Président : M. A. BROCA, professeur.

Le candidat répondra aux questions qui lui seront faites sur les diverses parties de l'enseignement médical.

PARIS
IMPRIMERIE DE LA COUR D'APPEL
L. MARETHEUX, Directeur
1, RUE CASSETTE, 1

1918

FACULTÉ DE MÉDECINE DE PARIS

Le Doyen	M. ROGER.
Assesseur	M. G. POUCHET.
Professeurs	MM.
Anatomie	NICOLAS.
Anatomie topographique	BROCA.
Physiologie	CH. RICHET.
Physique médicale	WEISS.
Chimie organique et chimie générale	DESGREZ.
Parasitologie. Histoire naturelle médicale	R. BLANCHARD.
Pathologie et thérapeutique générales	ACHARD.
Pathologie médicale	N... / TEISSIER.
Pathologie chirurgicale	LEJARS.
Anatomie pathologique	LETULLE.
Histologie	PRENANT.
Opérations et appareils	N...
Pharmacologie et matière médicale	POUCHET.
Bactériologie	BEZANÇON.
Thérapeutique	CARNOT.
Hygiène	CHANTEMESSE.
Médecine légale	N...
Histoire de la médecine et de la chirurgie	N...
Pathologie expérimentale et comparée	ROGER.
Clinique médicale	DEBOVE. / WIDAL / GILBERT. / CHAUFFARD.
Maladies des enfants	HUTINEL.
Clinique de pathologie mentale et des maladies de l'encéphale	DUPRÉ.
Clinique des maladies cutanées et syphilitiques	N...
Clinique des maladies du système nerveux	PIERRE MARIE.
Clinique chirurgicale	PIERRE DELBET. / QUÉNU. / N... / HARTMANN.
Clinique ophtalmologique	DE LAPERSONNE.
Clinique des maladies des voies urinaires	LEGUEU.
Clinique d'accouchements	BAR. / COUVELAIRE. / RIBEMONT-DESSAIGNES.
Clinique gynécologique	N...
Clinique chirurgicale infantile	KIRMISSON.
Clinique thérapeutique	ALBERT ROBIN.
Hygiène et clinique de la 1re enfance	MARFAN.

Agrégés en exercice :

MM. ALGLAVE	MM. GUILLAIN	MM. LÉRI	MM. RICHAUD
BERNARD	JEANNIN	LOEPER	ROUSSY
BRANCA	JOUSSET (A.)	MAILLARD	ROUVIÈRE
BRUMPT	LABBÉ (Henri)	MOCQUOT	SCHWARTZ (A.)
CAMUS	LAIGNEL-LAVASTINE	MULON	SICARD
CASTAIGNE	LANGLOIS	NICLOUX	TANON
CHAMPY	LECÈNE	NOBÉCOURT	TERRIEN
CHEVASSU	LEMIERRE	OKINCZYC	TIFFENEAU
DESMAREST	LENORMANT	OMBREDANNE	VILLARET
GOUGEROT	LEQUEUX	RATHERY	ZIMMERN
GRÉGOIRE	LEREBOULLET	RETTERER	
GUÉNIOT		RIBIERRE	

Par délibération en date du 9 décembre 1798, l'Ecole a arrêté que les opinions émises dans les dissertations qui lui seront présentées doivent être considérées comme propres à leurs auteurs, et qu'elle n'entend leur donner aucune approbation ni improbation.

A MON PÈRE

A MA MÈRE

En témoignage de ma reconnaissance et de ma profonde affection.

A MON PRÉSIDENT DE THÈSE

M. LE PROFESSEUR A. BROCA

A MON MAITRE Le Docteur ARROU

Chirurgien de l'hôpital de la Pitié

En témoignage de ma reconnaissance.

A MES MAITRES DANS LES HOPITAUX DE PARIS

EXTERNAT

Monsieur le Docteur Routier.

Monsieur le Docteur Jules RENAULT.

Monsieur le Docteur MARION.

Monsieur le Docteur MOUCHET.

Monsieur le Docteur De BEURMANN.

INTERNAT

Monsieur le Docteur ARROU (1912-1913).

Monsieur le Docteur JALAGUIER (1914).

A MES AUTRES MAITRES DANS LES HOPITAUX

A Messieurs les Docteurs ALGLAVE, BAUDET, FREDET, MAUCLAIRE, POTOCKI, RAVEAU, VEAU.

INTRODUCTION

Décrire la technique de la résection du genou après les travaux d'Ollier et de Farabeuf peut paraître hasardeux.

Aussi n'avons-nous pas la prétention d'exposer de nouveaux procédés et des méthodes nouvelles.

Mais durant notre internat dans le service de notre maître le Dr Arrou, il a été fait vingt-cinq résections du genou pour tuberculose articulaire. Tous les résultats obtenus, sans exception, ont été excellents. Dans tous les cas, la résection du genou nous a paru une opération facile. La technique en est bien réglée, les indications en sont précises, les suites opératoires simples. La guérison définitive est assurée dans un laps de temps qui évolue entre trois et six mois.

Aussi avons-nous été vivement frappés par la défaveur dans laquelle cette opération est tenue par nombre de chirurgiens.

Pour beaucoup d'entre eux, en effet, la tumeur blanche du genou chez l'adulte n'est justiciable que d'un traitement en quelque sorte médical : héliothérapie, immobilisation dans un appareil plâtré, injections de liquides modificateurs et en particulier de chlorure de zinc.

Les résultats heureux obtenus par ces traitements interminables, souvent douloureux, sont si rares qu'ils méritent d'être publiés.

D'ordinaire, à échéance plus ou moins longue, cette thérapeutique aboutit à l'amputation de cuisse, amputation souvent grave, car elle se fait chez des malades profondément infectés par leur tuberculose, fatigués par un long séjour au lit et à l'hôpital.

Dans ce travail que les circonstances actuelles nous obligent à limiter, nous nous proposons de décrire soigneusement tous les temps de la résection du genou, les précautions qu'il faut prendre pour la mener à bien, les soins qu'exigent les opérés avant et après l'intervention.

Peut-être les succès constants que nous avons observés sont-ils dus surtout, d'une part à la rigueur de la technique employée, d'autre part aux « procédés », aux « détails » qui peuvent paraître infimes, mais dont le résultat a démontré l'importance.

Nous aurions pu publier les vingt-cinq observations de résection ; nous avons pensé que ce serait inutile et fastidieux : ces observations en effet sont presque toutes identiques, elles ne diffèrent que par quelques points de détail tenant à l'âge des malades et à l'état de l'articulation avant l'intervention.

La technique dans tous les cas, sauf un, a été la même ; tous les opérés ont quitté le service avec un résultat fonctionnel excellent.

Beaucoup ont été examinés plusieurs années après l'intervention ; chez tous la guérison était définitive, le membre inférieur réséqué permettait de longues marches et des travaux fatigants.

Il est vrai que tous les malades atteints de tumeur blanche hospitalisés à la Pitié, service 8, n'avaient pas été réséqués, les indications de l'intervention avaient été soigneusement pesées, et ce n'est que sûr du succès que notre maître M. Arrou avait décidé l'intervention.

Et ceci nous amène à établir rapidement dans quelles conditions et chez quels malades la résection du genou pour tumeur blanche doit être tentée.

TECHNIQUE

DE LA

RÉSECTION DU GENOU

POUR

TUMEURS BLANCHES

INDICATIONS

Trois facteurs sont à considérer : 1° l'âge du malade ; 2° son état général ; 3° l'état de l'articulation.

1° Les premiers chirurgiens qui ont tenté la résection des tumeurs blanches du genou ont opéré indifféremment chez les enfants et chez les adultes.

Le traité d'Ollier rapporte les observations de ces interventions et les désastres qui ont suivi.

Les cartilages de conjugaison enlevés partiellement ou en totalité, il s'en est suivi des troubles dans le développement du fémur et du tibia : arrêt de croissance du membre atteint ou croissance irrégulière.

Ces mutilations étaient d'autant plus regrettables que chez l'enfant la tuberculose articulaire est beaucoup moins grave que chez l'adulte ; elle est justiciable de l'immobilisation plâtrée et la guérison spontanée est la règle.

De nos jours, il est nettement établi que chez l'enfant la résection du genou pour tumeur blanche est une mauvaise opération qui doit être complètement abandonnée. C'est à partir

de seize ans seulement que l'on pourra discuter l'opportunité de l'intervention et encore faudra-t-il discuter longuement pour chaque cas, s'inquiéter de l'état de croissance de l'adolescent et ne se décider que chez les sujets ayant à cet âge atteint à peu près leur complet développement.

Jusqu'à quel âge peut-on intervenir?

En principe, après quarante-cinq ans, la résection du genou est une mauvaise opération. Cependant, là encore, il ne peut être établi de règle absolue.

M. Arrou a opéré en 1913 un malade âgé de cinquante et un ans ; ce ne fut pas sans de longues hésitations. Mais il s'agissait d'un homme robuste, sans antécédents morbides, sans lésions pulmonaires, cardiaques ou rénales.

Le résultat fut heureux, la guérison complète ; le malade mit cinq mois à se consolider ; mais il quitta l'hôpital avec une jambe solide. Il revint plusieurs fois à de longs intervalles et le résultat obtenu était toujours aussi satisfaisant.

Les malades âgés, nous l'avons toujours observé, se consolident lentement.

En dépit de la suture par fils métalliques le fémur et le tibia ne se soudent que lentement. Au bout de trois mois on peut encore imprimer au tibia sur le fémur quelques légers mouvements de latéralité et ce n'est souvent qu'à la fin du quatrième mois que l'on peut commencer à faire marcher le malade.

Souvent, chez les malades au-dessus de quarante ans, le genou après la résection, augmente de volume, il est comme œdématié et la palpation profonde montre qu'il s'agit d'un véritable épaississement des os réséqués.

La pathogénie de ces troubles trophiques nous a échappé; du reste ils sont sans influence sur l'issue heureuse de la résection.

Ainsi, chez l'adulte, l'examen clinique est le guide le plus sûr et c'est lui qui fixe sur l'opportunité de l'intervention ; l'âge est un facteur important, mais en se basant uniquement sur lui on ne saurait fixer de limites précises.

2° L'état général a la même importance pour la résection du genou que pour toutes les opérations.

S'il s'agit d'un malade profondément atteint par la tuberculose, avec fièvre hectique, amaigrissement marqué et sueurs profuses, l'abstention doit être la règle. Dans ce tableau clinique, la tumeur blanche n'a qu'une importance secondaire, et bien que la résection soit une opération bénigne chez ces malades, elle causerait un shock dangereux.

Du reste, de pareils sujets sont profondément infectés, leurs tissus cicatrisent mal et la consolidation est aléatoire.

Pour les tuberculeux pulmonaires avec lésions du second degré, le problème est plus difficile à résoudre. Il faut alors tenir compte non seulement du degré des lésions mais encore de leur évolution. Si elles ont tendance à la cicatrisation, il y a intérêt à supprimer le foyer articulaire.

Ce sont là des cas difficiles, complexes, mais si la cicatrisation pulmonaire peut être espérée, nous conseillons la résection.

3° L'état de l'articulation.

Dans la pratique hospitalière les malades présentent des lésions très différentes.

Rarement ils viennent au début de leur tumeur blanche, à la période d'hydarthrose.

Le genou est gros, augmenté de volume ; les culs-de-sac sont distendus et fluctuants, le choc rotulien est facile à percevoir. Les phénomènes douloureux se bornent à de la gêne et à de la fatigue rapide, les mouvements d'extension et de flexion sont à peine limités, le quadriceps à peine atrophié. Cependant la palpation méthodique de la fosse iliaque permet de trouver le long et en dedans de la veine iliaque externe des ganglions durs, petits et indolores.

Chez un pareil malade, quelle est la conduite à tenir? La compression, l'immobilisation, les injections sclérogènes peuvent être tentées. Souvent, par ce traitement, la guérison paraît assurée ; l'hydarthrose diminue, la douleur disparaît, mais trop souvent cette guérison n'est qu'apparente. Silencieusement, la tuberculose poursuit son évolution et, quelques mois plus tard, le malade revient porteur d'une tumeur blanche avec fongosités

Il paraît donc logique de réséquer à la période du début. D'ailleurs, l'anatomo-pathologie montre que les lésions ne correspondent pas toujours à la clinique; une simple hydarthrose traduit souvent une atteinte profonde de l'os et nous avons toujours trouvé dans cette forme une augmentation légère de l'épiphyse fémorale.

Mais, pratiquement, il est à peu près impossible d'opérer, le diagnostic n'est pas toujours évident, enfin il est difficile de proposer à un malade qui ne soupçonne pas la gravité du mal dont il est atteint, une intervention sanglante qui va supprimer l'articulation. Il y aurait pourtant grand intérêt à ne pas laisser évoluer du bacille de Koch dans une région d'où l'on peut à coup sûr l'extirper.

D'ailleurs, à l'hôpital, il est rare d'observer des tumeurs blanches au début de leur évolution. Bien plus souvent les malades viennent consulter avec un genou déjà gravement atteint.

Le début remonte à plusieurs mois, parfois à plusieurs années.

Le membre inférieur paraît atrophié, la masse du quadriceps a en quelque sorte fondu et cette diminution de volume exagère le volume du genou. A la palpation, la fluctuation a quelquefois disparu, car l'articulation est envahie par des fongosités. La synoviale est épaissie; au niveau du condyle interne, il existe des points douloureux faciles à percevoir, car l'os est à ce niveau superficiel. Gangolphe a attiré l'attention sur le point prépéronier.

La douleur spontanée est la règle. Les mouvements sont limités. Le genou est en légère flexion sur la cuisse; la marche pénible, souvent impossible. La température est normale; parfois, le soir, le thermomètre atteint 37°5, 38°.

Ce sont les cas types où l'hésitation n'est pas permise; il faut opérer le malade au plus tôt, tout traitement palliatif étant voué à un échec certain. Malheureusement, il est des cas beaucoup plus graves. Souvent le malade a été soumis à des traitements malencontreux, mécanothérapie et massage.

Les douleurs nocturnes empêchent tout sommeil. Les points

douloureux se sont multipliés, parfois le genou, rouge et œdématié, est douloureux dans toute son étendue. A l'examen, il y a non seulement de l'épaississement de la synoviale, mais encore en des points limités, de la fluctuation.

Dans ces cas mauvais il faut savoir attendre, immobiliser le genou dans un appareil plâtré, le ponctionner au besoin. Souvent les lésions s'atténuent, refroidissent en quelque sorte et, au bout d'un temps plus ou moins long, les phénomènes douloureux disparaissent et la résection peut être tentée. Il en est d'autres où, en dépit du repos, la tuberculose continue son évolution. Le pus franchit la synoviale et fuse dans les masses musculaires voisines, des fistules s'établissent; le malade se cachectise; bref, il est trop tard, et seule l'amputation de cuisse peut le sauver.

TECHNIQUE

Il nous paraît indispensable, avant de décrire la technique de la résection du genou pour tumeur blanche, de poser un principe qui tient sous sa dépendance tout l'acte opératoire, qui doit constamment être présent à l'esprit du chirurgien et sans lequel la résection ne peut aboutir qu'à des insuccès et même à des désastres.

Ce principe est net et précis, il ne souffre aucune restriction : « Il faut enlever en totalité les lésions tuberculeuses. »

Le chirurgien, avant d'intervenir, doit avoir la volonté d'extirper tous les tissus que le bacille de Koch a atteint; l'opération terminée, il doit avoir la certitude qu'il ne reste plus de tuberculose dans l'articulation.

Il est aussi inutile de réséquer un genou dans lequel une frange synoviale, une partie si minime soit-elle, du tissu osseux malade, échappent au bistouri, que d'enlever un néoplasme en taillant dans la tumeur. Dans ce cas, en effet, les lésions se reproduisent fatalement, des fistules intarissables s'établissent, la coaptation osseuse se fait mal ; bref, le malade ne tire aucun bénéfice de l'opération.

Souvent même il en souffre, car les lésions tuberculeuses subissent, du fait de l'intervention, un véritable coup de fouet. Bien plus, d'une tuberculose fermée on a fait une tuberculose ouverte avec toutes ses graves conséquences d'avenir.

Enlever tous les tissus malades, telle doit être la directive du chirurgien; s'il n'est pas sûr d'obtenir ce résultat il devra

s'abstenir; mais il s'agit alors de cas véritablement désespérés, que nous avons signalés plus haut, et dont le seul traitement rationnel est l'amputation.

PRÉPARATION DU MALADE

La résection du genou est une opération sans danger, mais pour cela il faut, il est indispensable qu'elle soit pratiquée dans un milieu qui réalise les meilleures conditions d'asepsie.

Il ne faut pas oublier, en effet, que l'on va intervenir sur une articulation et sur des os, c'est-à-dire sur un milieu qui s'infecte avec la plus grande facilité. Une faute d'asepsie si minime soit-elle aboutirait à un véritable désastre.

La veille de l'opération le genou du malade sera rasé, savonné soigneusement, séché, puis lavé à l'alcool ou à l'éther. Le pansement qui est ensuite appliqué sera enlevé sur la table d'opération.

INSTRUMENTATION

2 pinces de Museux grandes;
2 pinces en cœur;
6 pinces de Kocher;
6 pinces de Terrier;
6 pinces de Péan;
2 pinces à disséquer à griffes;
3 paires de ciseaux dont deux moyens droit et courbe, et un grand droit;
2 écarteurs de Farabeuf;
3 curettes de Volkmann (grande, moyenne, petite);
2 rugines de Farabeuf (droite et courbe);
2 pinces gouges;
1 scie à lames tournantes de Farabeuf;
2 perforateurs de Championnière;

2 bistouris à résection;
2 bandes de Velpeau stérilisées;
1 grande gouttière:
1 bande de Nicaise.

ANESTHÉSIE

Tous les malades ont été endormis au chloroforme et à tous il leur a été fait, quarante minutes avant le début de l'opération, une injection de 1 centigramme de morphine et de deux tiers de milligrammes de scopolamine.

BANDE DE NICAISE

Avant de porter le malade sur la table d'opération, la bande de Nicaise sera appliquée.

La bande de Nicaise qu'il ne faut pas confondre avec la bande d'Esmarch est une bande élastique de 1 m. 50 de longueur environ, large de trois travers de doigt.

Elle sera enroulée très serrée autour du membre inférieur en commençant par l'extrémité de celui-ci, chacun des tours de bande recouvrant le précédent, mais très peu, de façon que l'on puisse la dérouler de l'extrémité du membre vers sa racine. Arrivée au point où elle doit être placée, c'est-à-dire la racine de la cuisse, elle est enroulée plusieurs fois au même niveau, toujours très tendue; puis, pour l'arrêter, l'extrémité en est retournée en sens inverse de la direction dans laquelle s'est fait l'enroulement et repassée autour du membre de façon à venir se nouer avec la portion repliée, de la même manière qu'est noué le lien de la saignée (Marion).

La bande de Nicaise nous paraît absolument indispensable et sans elle la résection du genou une mauvaise opération.

Elle raccourcit notablement la durée de l'intervention, car.

grâce à elle, l'on n'a pas à pincer et à lier les vaisseaux au fur et à mesure de leur section.

Ces vaisseaux sont nombreux, artères et veines en effet forment autour du genou un véritable cercle périarticulaire avec anastomoses multiples. Souvent, au cours de la résection, la même artère est coupée plusieurs fois, d'où perte de temps et hémorragie qui fatiguent et shockent le malade.

L'on a fait deux objections à son emploi :

1° Elle empêche de voir les lésions tuberculeuses et par suite de les enlever en totalité et à coup sûr;

2° L'hémostase qu'elle assure pendant l'opération est dangereuse, car les vaisseaux n'étant pas liés au fur et à mesure de leur section, il peut secondairement se produire des hémorragies graves.

Ces deux objections sont sans valeur.

Les lésions tuberculeuses n'apparaissent avec toute leur netteté que lorsque les tissus sont complètement asséchés. La dissection du cul-de-sac sous-tricipital et des faces latérales de l'articulation serait peut-être possible sans bande de Nicaise, mais aussitôt après les sections osseuses, il sort des surfaces cruentées une pluie de sang qui gêne et rend aveugle la dissection du cul-de-sac postérieur. Ce suintement sanguin est en effet impossible à arrêter; il est parfois très abondant et si l'opération se prolonge l'hémorragie peut être considérable.

Sans bande de Nicaise, plus difficile encore est l'ablation de tout le tissu osseux malade.

Sur l'os sec, la lésion tuberculeuse tranche nettement et le chirurgien n'éprouve aucune difficulté à réséquer les tissus morbides et rien qu'eux. Nous n'avons jamais eu la moindre hésitation; la tuberculose osseuse après la section à la scie se différencie par sa couleur plus grise, plus terne, elle forme souvent des îlots qui pourraient échapper sur un os couvert de sang.

Il nous a été donné récemment, au cours d'une résection du genou, d'opérer avec et sans bande de Nicaise. Après la dissection du ligament postérieur, la bande ayant cassé,

nous avons dû opérer sur un genou fortement hémorragique.

Des pinces placées sur les vaisseaux articulaires, du tissu osseux s'écoulait sans cesse une pluie de sang qui a rendu les derniers temps de l'intervention pénibles et hésitants. Nous n'avons plus opéré à coup sûr et le pansement terminé, nous n'avons pas eu la certitude que tout le tissu malade était enlevé et que les surfaces osseuses étaient parfaitement coaptées.

Bref, nous avons eu l'impression que cette résection pouvait être incomplète, et nous avons averti la malade qu'une retouche serait peut-être nécessaire.

Quant au danger de l'hémorragie, il est illusoire.

Nous avons assisté durant notre internat à la Pitié à vingt-cinq résections; les vaisseaux n'ont jamais été liés et jamais il n'y a eu d'hémorragie.

Il se produit assez souvent un suintement sanguin qui traverse le pansement, mais il n'est jamais inquiétant et les surveillantes ne nous ont jamais appelé auprès des opérés.

Depuis plus de vingt ans, M. Arrou s'est toujours servi de bande de Nicaise, et il n'a jamais eu non plus le moindre ennui.

Il n'a jamais été obligé de défaire le pansement primitif, il n'a jamais enlevé la jambe de la gouttière métallique pour lier les vaisseaux ou plus simplement faire de la compression.

A cette technique, l'on peut faire l'objection qu'il est aujourd'hui établi comme un dogme que, au cours d'une opération, tous les vaisseaux doivent être liés. Sans doute, et pour les opérations abdominales, en particulier, refermer la paroi sans être sûr de l'hémostase est une faute lourde. Au contact des viscères et, en particulier du tube digestif, les hématomes se transforment facilement en collections suppurées. Au genou, il n'en est pas de même, il suffit d'un pansement bien appliqué pour éviter tout danger d'infection, et pour vider l'hématome, s'il s'en forme un, d'une suture qui ne soit pas complètement occlusive.

Nous reviendrons d'ailleurs sur ce point :

La bande de Nicaise appliquée, le malade est apporté sur la table d'opération. Le pansement est enlevé.

Désinfection du genou à la teinture d'iode et à l'alcool. Les champs sont placés.

INCISION

L'incision doit être curviligne, à concavité supérieure. C'est l'incision de Farabeuf telle qu'elle est décrite dans son précis de manuel opératoire.

Elle commence au-dessus du condyle interne, descend le long de son bord port jusqu'à l'interligne articulaire, s'arrondit alors brusquement pour passer au niveau du tubercule antérieur du tibia et remonte le long du bord port du condyle interne. On n'incise jamais trop largement et il est facile au niveau du condyle interne d'éviter la saphène interne qui est à ce niveau très postérieure. La peau incisée est relevée avec la pointe du bistouri; il faut la relever autant que le permet l'incision et il est commode de la fixer aux champs opératoires par deux pinces de Kocher qui servent d'écarteurs et laissent à l'aide toute la liberté de ses mains.

ABLATION DE LA ROTULE

D'un coup de bistouri on incise le ligament rotulien au ras de son insertion sur la rotule. L'os saisi avec le davier de Farabeuf libéré de ses connexions aponévrotiques et tendineuses est enlevé.

La cavité articulaire est largement ouverte. Le plus souvent elle est remplie de fongosités, souvent même il s'écoule du pus en assez grande quantité.

Dès lors il faut opérer avec méthode, les temps doivent se suivre et ne pas empiéter les uns sur les autres.

Il faut successivement :

Enlever le cul-de-sac sous-quadricipital ;

Nettoyer la face antérieure du tibia;
Nettoyer les faces latérales des condyles;
Scier les deux os;
Disséquer le cul-de-sac postérieur;
Suturer les deux os;
Suturer les téguments;
Appliquer le pansement.

DISSECTION DU CUL-DE-SAC SOUS-QUADRICIPITAL

C'est à ce niveau que siègent en général le maximum des lésions ou du moins que sont les lésions les plus apparentes. Anatomiquement la synoviale communique avec le cul-de-sac sous-quadricipital par un orifice plus ou moins étroit, mais dans les tumeurs blanches le cul-de-sac est envahi dans sa totalité et il importe de tout enlever.

Pour cela il faut creuser profondément sous la face profonde du tendon du quadriceps, séparer le feuillet synovial des fibres aponévrotiques. Le petit muscle tenseur de la synoviale rend parfois cette dissection difficile. Enfin la hauteur du cul-de-sac est une gêne sérieuse, aussi convient-il de sectionner le tendon du quadriceps par une incision verticale qui remonte jusqu'au sommet du cul-de-sac.

Cette section se fait suivant la direction des fibres aponévrotiques, elle ne diminue pas par suite la valeur fonctionnelle du muscle, elle donne un jour suffisant pour enlever avec certitude toutes les fongosités, enfin elle permet une dissection extrêmement rapide (fig. 1).

Le tendon quadricipital fendu, la synoviale ou plutôt la tumeur fongueuse est saisie par deux pinces en cœur qui donnent une prise solide et permettent des tractions énergiques. Sa masse plus ou moins volumineuse est attirée fortement en bas, l'aide relève et écarte fortement les deux branches du tendon quadricipital, le bistouri suit exactement dans un premier temps

la face profonde du tendon, sectionne les fibres du sous-crural et arrivé au sommet du cul-de-sac entre au contact de l'os. Il mord sur le périoste et changeant de direction, dénudant le

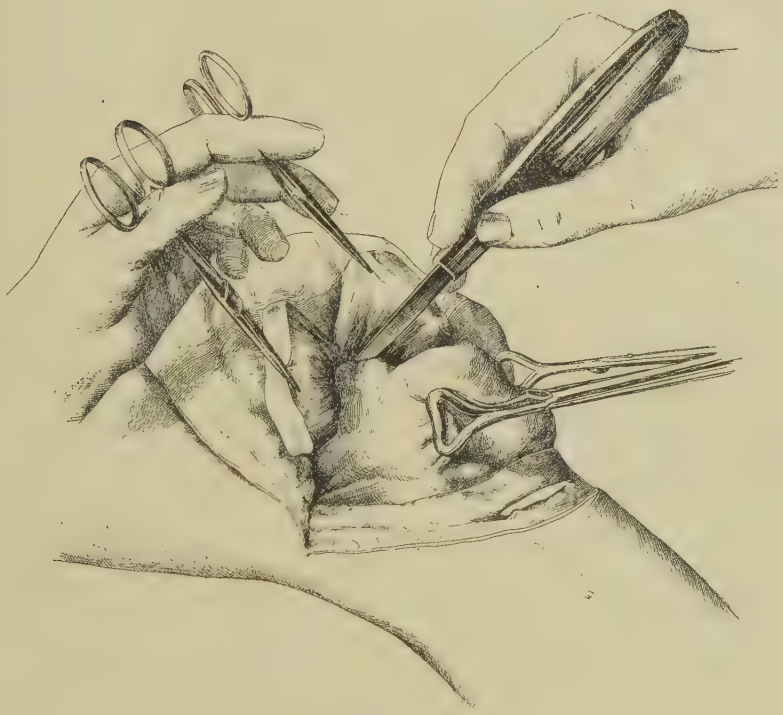

Fig. 1.

fémur de haut en bas il détache d'un bloc toute la tumeur fongueuse.

Ce temps, grâce à l'incision du tendon, peut être extrêmement rapide.

S'il en est besoin, la curette complète l'œuvre du bistouri ; c'est surtout au sommet du cul-de-sac et sur le fémur qu'il peut y avoir des doutes sur la totalité de l'exérèse.

DISSECTION DE LA FACE ANTÉRIEURE DU TIBIA

Au niveau du tibia, les fongosités sont en général peu abondantes. Elles se trouvent surtout à la face postérieure du tendon rotulien qu'il faut disséquer avec soin. Il vaut mieux le conserver, car, si la section osseuse est suffisante, on pourra le suturer à la fin de l'intervention au tendon du quadriceps fémoral.

Dans tous les cas la masse adipeuse à laquelle les traités d'anatomie ont donné le nom de ligament sera enlevée, le plateau tibial sera dénudé à la curette.

DISSECTION DES FACES LATÉRALES DES CONDYLES

Sur les côtés externe et interne de l'articulation la dissection est également facile ; il suffit pour cela de sectionner sans hésiter les tissus aponévrotiques qui couvrent les faces latérales du fémur.

Poirier décrit là trois couches aponévrotiques qui sont de la superficie à la profondeur l'aponévrose fémorale, les expansions tendineuses des vastes du quadriceps, enfin les ailerons rotuliens.

Nous avons vu très souvent des fusées purulentes s'insinuer entre l'os et l'aponévrose et s'enfoncer plus ou moins profondément vers la face postérieure. Il importe de les poursuivre et s'il y a une poche de l'enlever en totalité.

On objectera peut-être que ce surtout aponévrotique est important, car il s'applique fortement sur les faces latérales du genou, et par suite sa section peut permettre secondairement des glissements latéraux du fémur sur le tibia.

Il n'en est rien, la solidité du membre inférieur réséqué est due non pas aux tissus périarticulaires, aux ligaments, mais bien à la coaptation parfaite, à la soudure des deux os.

Les faces latérales du fémur et du tibia seront nettoyées au bistouri et à la curette.

SECTION DES OS

L'aide qui maintient le pied du malade le ramène avec force sous les cuisses ; le genou bâille ; d'un coup de pointe les ligaments croisés sont coupés. Parfois il s'est produit entre les surfaces articulaires une synostose plus ou moins serrée ; en général, elle ne résiste pas à la flexion brutale de la jambe sur la cuisse.

Chez l'adulte les lésions prédominent souvent sur la synoviale et dans certains cas la synovectomie pourrait suffire. Malgré cela il faut toujours sectionner les os.

Le membre sera d'autant plus utile que la soudure osseuse sera plus intime ; grâce à la section, la coaptation du fémur et du tibia se fait solide ; il ne peut plus y avoir sous l'influence des fléchisseurs de flexion de la jambe sur la cuisse ou de luxation du tibia en arrière.

Enfin le raccourcissement facilite la marche, grâce à lui le malade peut porter directement la jambe d'avant en arrière sans accrocher le sol de la pointe du pied ; il évite le fauchage pénible et disgracieux.

La section des os a été décrite soigneusement dans tous les traités et en particulier dans Farabeuf.

Elle doit toujours porter au-dessus des lésions apparentes. On peut couper le fémur appuyé sur le tibia billot ; ce n'est pas indispensable.

L'aide maintient solidement de ses deux mains l'extrémité inférieure de la cuisse ; la section est faite, rapide, et si l'on a eu soin de faire une incision cutanée très postérieure, latéralement rien ne s'oppose à la scie.

Si l'extrémité inférieure du fémur ne s'appuie pas sur le tibia, la section est reconnue suffisante en tordant légèrement la scie que l'on suppose arrivée à fin de course ; l'espace interosseux

bâille, le fragment est saisi à l'aide du davier de Farabeuf et arraché.

La section doit être parallèle à l'axe de la cuisse et non à l'axe du fémur.

Pour le tibia la scie doit être tenue parallèle à l'os dans le sens transversal et dans le sens antéro-postérieur ; de la main gauche le chirurgien maintient la jambe que les deux mains de l'aide enserrent un peu au-dessous; la manœuvre qui a servi pour le fémur est renouvelée de point en point.

La section finie il faut examiner les surfaces osseuses et véri-

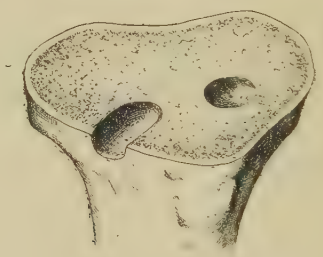

Fig. 2.

fier si tout le tissu malade a bien été enlevé. La bande de Nicaise facilite beaucoup cette recherche.

L'os malade tranche nettement sur l'os sain. Parfois, mais c'est exceptionnel, il est plus condensé, blanchâtre, il y a eu formation d'un véritable séquestre ; le plus souvent apparaissent de place en place des îlots plus sombres, plus gris, véritables taches qu'il est malaisé de décrire mais que l'on reconnaît facilement.

Si la lésion est limitée elle peut être enlevée à la curette, un puits plus ou moins profond est creusé, et lorsqu'il est peu distant du rebord fémoral ou tibial, il est logique de faire sauter le pont osseux qui le sépare de la face externe de l'os (fig. 2).

Si les lésions sont étendues, il ne faut pas hésiter : un trait de scie est donné parallèle au premier et une nouvelle tranche de fémur ou de tibia enlevée.

Toutefois, plus la section sera haute moins les surfaces de captations seront larges, par suite moins le membre inférieur sera solide.

Ollier et Farabeuf fixent à 11 centimètres la longueur possible de la résection. C'est un gros chiffre. Pour compenser ce raccourcissement le malade devra porter une chaussure orthopédique : la réunion osseuse sera longue à obtenir. Néanmoins le résultat fonctionnel peut encore être excellent.

La radiographie que nous publions ci-contre en est une preuve, c'est celle d'un genou réséqué pour blessure de guerre.

[illegible]

[illegible]

[illegible]

du condyle fémoral a porté plus ou moins haut, un espace plus ou moins profond qui est toujours rempli de fongosités.

Le bistouri suit très exactement le contour osseux, arrive au contact de la diaphyse fémorale, au niveau de l'insertion du ligament postérieur, et ramenant devant lui les fongosités que la pince en cœur attire fortement vers le bas dénude l'aponé-

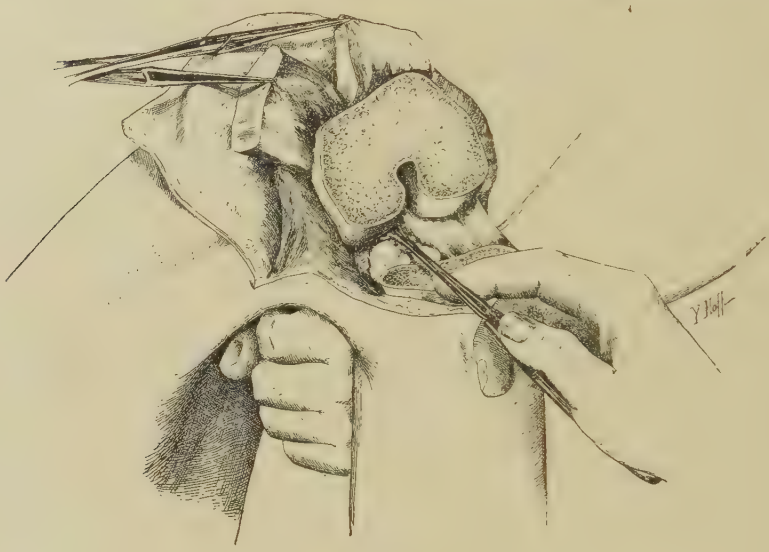

Fig. 4.

vrose qui, le plus souvent, apparaît formé de fibres resplendissantes.

La dissection se poursuit jusqu'au niveau de l'insertion sur le tibia. Les deux condyles seront nettoyés avec soin, de même l'espace intercondylien, mais le bistouri peut laisser échapper une frange synoviale, une fongosité, aussi est-il prudent de curetter soigneusement tout le ligament postérieur (fig. 4).

Le plus souvent il n'y a pas d'abcès, les fongosités n'ont pas dépassé l'articulation. Malheureusement, il n'en est pas toujours ainsi.

Plusieurs fois au cours des résections nous avons vu des abcès fuser et envahir les régions périarticulaires. Le pus peut gagner

la bourse séreuse du jumeau interne et du demi-membraneux par l'orifice qui la fait communiquer avec la synoviale au travers du ligament postérieur; il peut effondrer la capsule sur ses parties latérales et atteindre les faces externe ou interne de l'articulation; le plus souvent il fuse entre la face postérieure du tibia et le muscle poplité.

Il y a formation d'une poche qu'il faut enlever en totalité.

Sur les parties latérales rien n'est plus facile; il suffit pour cela de sectionner transversalement le surtout aponévrotique qui recouvre à ce niveau fémur et tibia. Nous avons déjà insisté sur ce point.

Pour la bourse séreuse du jumeau interne et du demi-membraneux, il peut y avoir abcès en bouton de chemise, la portion rétrécie répondant au ligament postérieur. Dans ce cas il faut inciser ce ligament et poursuivre la tuberculose jusque dans le creux poplité.

On conçoit combien la bande de Nicaise facilite la tâche du chirurgien, elle permet de voir l'artère et de l'éviter.

Si le pus s'engage entre le muscle poplité et le tibia, la curette est enfoncée entre le muscle et l'os, et la membrane pyogénique est soigneusement enlevée.

Dans un cas où l'abcès s'enfonçait profondément, M. Arrou fit une contre-incision le long du bord interne du tibia, un drain fut placé dans la poche.

Les suites opératoires furent simples, au bout de huit jours le drain enlevé. La consolidation se fit normalement, en trois mois.

MISE EN PLACE ET SUTURE

Tout le tissu morbide enlevé, l'articulation nettoyée, le membre inférieur sera remis en extension.

Il faut alors vérifier la coaptation des surfaces osseuses, coaptation qui doit être parfaite, l'axe de la jambe étant examiné dans le sens transversal et dans le sens antéro-postérieur.

S'il y a doute un trait de scie corrigera la surface de section en enlevant un fragment cunéiforme.

Le tibia a toujours tendance à se luxer légèrement en arrière; il faut y veiller, car ce défaut, par suite de l'action des muscles fléchisseurs, a toujours tendance à s'exagérer.

Les os étant remis en place seront suturés; on peut se servir de fil de bronze ou de fil d'argent. Le fil de bronze est plus solide, mais il est moins malléable et il a le défaut, si les os sont friables, de couper les tissus. Aussi lui préférons-nous le fil d'argent.

Le fémur est perforé à l'aide du perforateur de Lucas Championnière. Il faut appliquer l'instrument sur la face interne du fémur à 2 centimètres environ au-dessus de la tranche de section, l'enfoncer doucement en le dirigeant obliquement en bas et en dedans.

L'aide qui tient le pied du malade exerce une traction: l'espace interosseux bâille, le fil d'argent est engagé dans le chas du perforateur qui est retiré.

La même manœuvre est réalisée sur le tibia, le perforateur étant dirigé obliquement en haut et en dedans.

Deux fils externe et interne sont ainsi passés.

Ils sont tordus ou noués très exactement au niveau de l'interligne, et c'est une bonne précaution de rabattre dans cet interligne l'extrémité du fil qui sans cela pointe sous la peau et gène le malade.

On a reproché au fil d'argent de produire des lésions d'ostéite raréfiante; nous n'en avons jamais observé.

Si le fil était mal toléré, il serait facile, la jambe étant consolidée, de l'enlever par deux petites incisions à l'anesthésie locale.

Le tendon du quadriceps sera suturé au catgut, et si la section osseuse a été suffisante, il pourra être rattaché au tendon rotulien.

SUTURE DE LA PEAU

La peau est suturée aux crins de Florence. Sur les parties latérales, un espace de 3 centimètres environ sera laissé sans suture; par là le sang s'écoulera dans le pansement et sera vidé l'hématome.

PREMIER PANSEMENT

On procède à la toilette des téguments. Les bords de la plaie sont touchés légèrement à la teinture d'iode. La jambe est élevée au-dessus de la table d'opération; pour cela, le premier aide soutient la face postérieure de la cuisse du malade, tandis que le second aide saisissant le pied du malade soulève d'un bloc le membre inférieur en appuyant fortement le fémur sur le tibia; il faut à tout prix éviter tout mouvement de flexion qui infailliblement casserait les fils et désunirait les surfaces osseuses.

La gouttière est glissée sous la jambe et le pansement appliqué.

Ce pansement est formé de deux larges compresses de gaze stérilisée; la première est appliquée sur le creux poplité; la seconde repose sur la face antérieure du genou qu'elle déborde sur ses faces latérales. Cette disposition des compresses est commode et elle rend le deuxième pansement rapide et peu douloureux.

Par-dessus les compresses on applique une mince couche de gaze hydrophile et une légère compression est exercée par une bande de crêpe Velpeau stérilisée. La jambe est placée dans la gouttière métallique garnie de coton.

Le garrot est enlevé, le pied reprend sa coloration normale, preuve que la circulation se rétablit.

La durée moyenne de l'opération est de trente-cinq minutes environ; même dans les cas difficiles avec masses fongueuses

volumineuses, abcès et lésions osseuses marquées, elle n'a jamais dépassé quarante-cinq minutes.

Les suites opératoires sont des plus simples. La première journée est souvent douloureuse mais grâce à la piqûre de scopolamine morphine le malade ne se réveille que vers trois ou quatre heures de l'après-midi.

Toujours il se fait un suintement sanguin assez abondant qui traverse souvent le pansement. Il ne faut pas s'en inquiéter.

Nous n'avons jamais dû défaire le pansement au cours des 25 résections faites dans le service de M. Arrou pendant notre internat.

La température est normale, ne dépasse pas 38.

DEUXIÈME PANSEMENT

Au bout de huit jours le deuxième pansement est appliqué, Ce pansement doit se faire à la salle d'opération et dans des conditions d'asepsie absolue.

On fait au malade une piqûre de scopolamine morphine; s'il s'agit de sujets jeunes et pusillanimes, il ne faut pas hésiter à recourir au chloroforme. Ce deuxième pansement, en effet, a une importance capitale.

Le membre inférieur est enlevé de la gouttière et repose sur des champs. On retire la compresse qui recouvre la face antérieure; imbibée de sang elle est rigide et forme une véritable valve qui s'enlève d'un bloc sans causer la moindre souffrance au malade.

Le genou est augmenté de volume; il s'est produit sous les téguments un volumineux hématome que l'on vide méthodiquement par les deux orifices ménagés sur les deux côtés de l'incision. Cet hématome est à peu près constant, il ne faut pas s'en inquiéter.

Il est formé de sang liquide noirâtre et de caillots plus ou moins volumineux. Ces caillots sortent facilement par expres-

sion. Ils sont toujours sous les téguments de la face antérieure ; nous n'en avons jamais trouvé dans le creux poplité. Cette manœuvre est peu douloureuse.

La valve postérieure du pansement est enlevée.

Il faut s'assurer désormais que fémur et tibia sont bien dans le même axe.

Pour cela, le malade complètement nu repose à plat sur la table d'opération ; le bassin est dans la rectitude, les deux épines iliaques sur le même plan transversal.

C'est en se plaçant à la tête du malade et en comparant les deux jambes que l'on se rend compte s'il existe un léger degré de valgus ou de varus.

L'hyperextension ou la flexion du tibia sur le fémur sont reconnues en se mettant latéralement à une certaine distance du malade.

La correction si elle est nécessaire se fait facilement ; elle doit se faire lentement, sans brutalité, car elle est toujours douloureuse.

Un appareil plâtré a été préparé, en forme de gouttière. Il prend le pied, remonte jusqu'à la racine de la cuisse et au niveau du genou est largement échancré en dehors et en dedans.

Le plâtre est appliqué et la correction maintenue jusqu'à dessiccation complète.

Les fils sont enlevés au 10e ou 11e jour.

Les soins consécutifs se réduisent à très peu de chose. Le malade reste dans le plâtre trois mois environ. Au bout de ce laps de temps la jambe est retirée de la gouttière ; si la consolidation paraît insuffisante un nouveau plâtre est appliqué ; sinon le malade peut se lever. Les premiers pas sont surveillés de très près. Il est même prudent d'entourer le genou d'un appareil silicaté qui évite tout accident et donne confiance au malade.

Du reste, très rapidement le malade se sert facilement de la jambe réséquée, dont la solidité est telle qu'il s'appuie plus volontiers sur elle que sur la jambe saine pour les mouvements de force.

CONCLUSIONS

Durant notre internat à l'hôpital de la Pitié, nous avons acquis la conviction que la résection du genou chez l'adulte est une opération facile, sans dangers, et qu'elle assure au malade une guérison définitive. Cette guérison, dans la grande majorité des cas, est obtenue en trois ou quatre mois, c'est-à-dire dans un laps de temps très court, si on le compare à celui que prennent toutes les méthodes autres que la résection.

Ses indications sont précises : elle doit être tentée.

Dès que la tuberculose a dépassé le stade de l'hydarthrose les contre-indications sont tirées.

1° De l'état général du sujet : fièvre hectique et lésions pulmonaires avancées.

2° De l'état de l'articulation : poussée aiguë avec abcès ayant dépassé l'articulation.

Pour être utile la résection doit être complète, c'est dire que l'ablation du tissu atteint par la tuberculose doit être totale.

La bande de Nicaise est indispensable.

La dissection du cul-de-sac sous-quadricipital est facilitée par la section verticale du tendon quadricipital.

La dissection du ligament postérieur doit être méthodique et poussée à fond.

S'il existe des abcès, leur poche doit être enlevée en totalité.

La suture aux fils d'argent est utile.

Le pansement définitif et l'appareil plâtré doivent être faits une semaine environ après la résection.

Vu : *Le Président de la Thèse*,
A. BROCA.

Vu : *Le Doyen*,
H. ROGER.

Vu et permis d'imprimer :
Le Vice-Recteur de l'Académie de Paris,
POINCARÉ.

Paris. L. Maretheux, imprimeur, 1, rue Cassette. — 5606.